MPJ Multidisciplinary Pain Journal / # 3 / 2023

REVISTA DE LA SOCIEDAD ESPAÑOLA MULTIDISPLINAR DEL DOLOR
JOURNAL OF THE MULTIDISCIPLINARY SPANISH PAIN SOCIETY / SEMDOR

REVISIÓN

# Abordaje de la cefalea postpunción dural. ¿Es posible evitarla o minimizarla?

## Post dural puncture headache approach. Is it possible to avoid or minimize it?

AUTORA:
**María A. Pérez Herrero**
Servicio de Anestesiología y Reanimación. Hospital Clínico Universitario de Valladolid, España

CORRESPONDENCIA:
**María A. Perez Herrero**
***mapeherrero@gmail.com***

RECIBIDO: **2 / febrero / 2023**
ACEPTADO: **21 / marzo / 2023**

**DOI: 10.20986/mpj.2023.1046/2023**

**Palabras clave:** ***Cefalea postpunción dural, cefalea, incidencia, prevención, tratamiento, parche hemático epidural.***

**Key words:** ***Postdural puncture headache, headache, incidence, prevention, treatment, epidural blood patch.***

RESUMEN:

**Objetivo:** Revisar los conocimientos en CPPD y adoptar las mejores prácticas para prevenirla y tratarla, en base a la evidencia actual.

**Material y métodos:** Búsqueda bibliográfica utilizando los términos “cefalea postpunción dural” *(postdural puncture headache)* o “cefalea postpunción meníngea” *(meningeal puncture headache)* & “management”.

**Resultados:** Varias hipótesis para explicar la aparición de cefalea tras punción dural: hipotensión intracraneal, vasodilación aguda, tracción de estructuras intracraneales, cambios de elasticidad meníngea. La incidencia es muy variable y se asocia a varios factores de riesgo. El diagnóstico es clínico: cuadro de cefalea intensa fronto-occipital, que empeora en bipedestación y mejora en decúbito supino antes de 5 días tras punción dural, asociada a rigidez de cuello o síntomas cocleo-vestibulares. De resolución espontánea en 1-2 semanas o 48 después de un parche hemático epidural. En cuanto al tratamiento, se recomiendan medidas conservadoras (analgésicos convencionales, cafeína, hidratación y reposo), pero en casos refractarios medidas invasivas a las 24-48 horas de la punción. A pesar de los hallazgos esperanzadores obtenidos con bloqueo occipital o del ganglio esfenopalatino, el parche hemático epidural sigue siendo la técnica de elección. Es necesario un protocolo multidisciplinar para el seguimiento y abordaje precoz de las complicaciones de este cuadro.

**Conclusiones:** Es necesario un protocolo multidisciplinar y comunicación fluida con el paciente, incluso tras el alta, para la detección y tratamiento precoz de la CPPD y de las complicaciones neurológicas asociadas.

ABSTRACT:

**Objective:** To review the knowledge on CPPD and adopt best practices to prevent and treat it, based on current evidence.

**Methods:** Literature search using the terms "postdural puncture headache" or "meningeal puncture headache" & "management".

**Results:** Several hypotheses to explain the occurrence of headache after dural puncture: intracranial hypotension, acute vasodilation, traction of intracranial structures, changes in meningeal elasticity. The incidence is highly variable and is associated with several risk factors. Diagnosis is clinical: severe fronto-occipital headache, worse when standing upright and improving in the supine position, within 5 days after dural puncture; associated with neck stiffness or cochleovestibular symptoms; spontaneous resolution in 1-2 weeks or 48 weeks after an epidural blood patch. As for treatment, conservative measures are recommended (conventional analgesics, caffeine, hydration and rest), but in refractory cases invasive measures 24-48 hours after puncture. Despite the encouraging findings obtained with occipital or sphenopalatine ganglion block, the epidural blood patch remains the technique of choice. A multidisciplinary protocol is necessary for the follow-up and early approach to the complications of this condition.

**Conclusions:** A multidisciplinary protocol and fluid communication with the patient, even after discharge, is necessary for early detection and treatment of CPPD and associated neurological complications.

## Introducción

El interés inicial que suscitó la descripción de la raquianestesia por August Bier (1) en 1899, y meses más tarde por Theódore Tuffier (2), fue desapareciendo debido a los efectos secundarios de la técnica y de la cocaína. El propio Bier experimentó un cuadro clínico que asociaba cefalea intensa, náuseas y vómitos, al recibir una punción por su asistente, Hildebrant, que justificó su conocida frase: "Los científicos médicos son gente agradable, pero usted no debería permitir que ellos lo traten". Esta complicación fue atribuida a la pérdida de líquido cefalorraquídeo.

La comercialización de anestésicos locales menos tóxicos, como la estovaína y la novocaína en los años 1904 y 1905 respectivamente, suscitó controversia entre partidarios y detractores de la anestesia espinal. En 1921, Fidel Pagés describió el procedimiento de la denominada anestesia metamérica, mediante la sensibilidad táctil y el sonido característico de la perforación del ligamento amarillo (3). En la actualidad, las técnicas de analgesia espinal son las más eficaces tanto durante el trabajo de parto como en caso de cesárea, contribuyendo a la reducción de la mortalidad materna y mayor satisfacción de las pacientes (4).

Desde la introducción de las técnicas de anestesia espinal, la cefalea postpunción dural (CPPD), o también denominada "cefalea por punción meníngea" (*meningeal puncture headache* o MPH, por sus siglas en inglés) no ha dejado de ser un problema para los pacientes que lo sufren, bien de causa accidental (complicación de la anestesia epidural) o intencionada (punción intradural). La punción dural no intencionada aparece en el 0,15-1,5 % de la analgesia epidural y el 50-80 % de estas desarrollarán CPPD (5,6).

La clasificación internacional de cefaleas (ICHD-III) incluye a la cefalea postpunción dural (CPPD) como un subtipo de cefalea atribuida a hipotensión de líquido cefalorraquídeo (LCR) y la define como cefalea ortostática, estableciendo los criterios diagnósticos definidos en la Tabla I (7).

El objetivo de este artículo fue revisar los conocimientos en CPPD y adoptar las mejores prácticas para prevenirla y tratarla, en base a la evidencia actual.

## Metodología

Se realizó una búsqueda en las bases PubMed/MEDLINE, Embase, WoS (Clarivate Analytics), Cochrane Central Register of Controlled Trials (CENTRAL), CINAHL Complete, Scopus, y Google Scholar utilizando los términos "cefalea postpunción dural" *(postdural puncture headache)* o cefalea postpunción meníngea *(meningeal puncture headache & management)*, sin restricción temporal. Se excluyeron estudios redactados en idioma diferente al inglés/español. Se analizaron revisiones sistemáticas, metanálisis, ensayos clínicos, estudios de cohortes o estudios retrospectivos de series amplias de casos. En caso de duplicidad, se eligió el artículo más reciente. También se revisaron protocolos de actuación apoyados en revisiones de calidad moderada-alta.

## Resultados

Se encontraron 277 artículos, la mayoría revisiones narrativas y estudios retrospectivos en la paciente obstétrica, bien tras punción dural accidental durante analgesia para el parto por vía epidural, o tras administración de anestesia intradural para la realización de cesárea.

Los criterios de inclusión fueron: 1) revisiones sistemáticas o metanálisis, 2) ensayos clínicos aleatorizados, 3) revisiones narrativas que analizaran gran número de estudios o aspectos originales y 4) escritos en idioma inglés o español. Cuando se detectaron revisiones firmadas por los mismos autores y con metodología similar, se seleccionó el estudio más reciente.

Los criterios de exclusión incluían las duplicidades, casos control, descripciones de casos, estudios piloto descriptivos y protocolos de ensayos clínicos (Figura 1).

A continuación se resumen los puntos de consenso en cuanto a fisiopatología, incidencia, diagnóstico y tratamiento.

## Fisiopatología

Todavía no se ha demostrado la causa que provoca el cuadro de cefalea tras punción dural, pero ya en 1956, Vandam y Dripps (8) atribuyeron los síntomas a la disminución de la presión intracraneal tras la fuga de líquido cefalorraquídeo a través del desgarro meníngeo provocado, siempre que supere la producción del mismo. Sin embargo, no todos los pacientes que sufren una punción dural desarrollan el cuadro clínico y, por el contrario, otros presentan el cuadro sin asociar hipotensión de líquido cefalorraquídeo.

**Tabla I. Criterios diagnósticos de CPPD (7).**

| |
|---|
| Cefalea intensa, con dolor sordo, no pulsante, generalmente de localización fronto-occipital, **que empeora los primeros 15 minutos después** de levantarse y **mejora en 15 minutos después** de cambiar a posición decúbito supino |
| Presencia de al menos uno de los siguientes síntomas: rigidez de cuello o síntomas cocleovestibulares (tinnitus, hipoacusia, náuseas y/o fotofobia) |
| Que se haya realizado punción lumbar. La cefalea aparece en los **primeros 5 días posterior a la punción** |
| El cuadro clínico **se resuelve espontáneamente en un periodo de 1-2 semanas o 48 después** del tratamiento con parche lumbar |

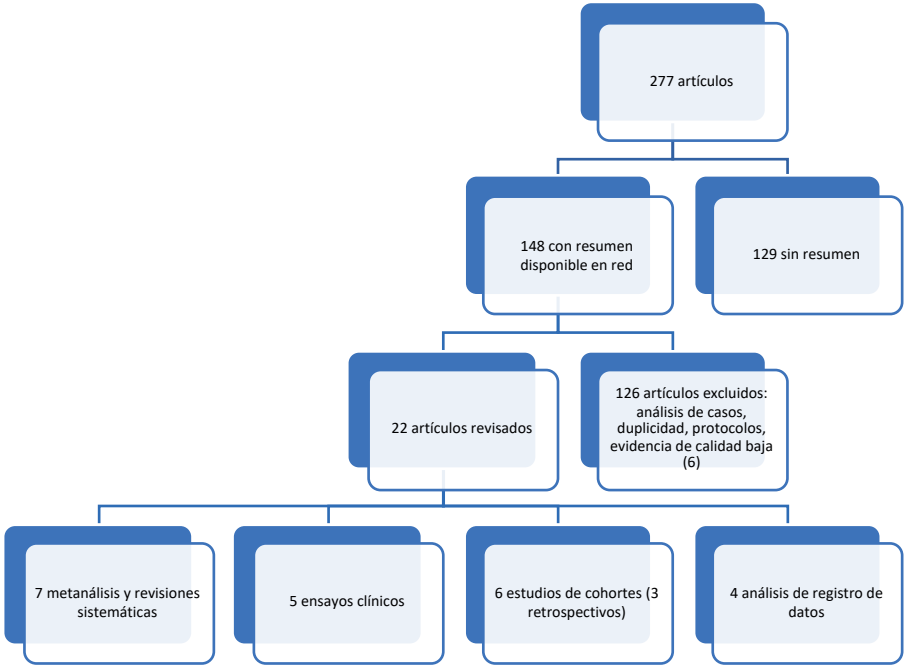


**Figura 1. Algoritmo del estudio.**

Se han propuesto varias hipótesis para explicar la aparición o no del cuadro clínico tras punción dural.

— Cefalea secundaria a vasodilatación aguda y aumento de la volemia meníngea para compensar la menor presión de LCR. Esta hipótesis es congruente con hallazgos radiológicos en resonancia magnética de pacientes con CPPD (9).
— La pérdida de LCR causa hipotensión que provoca una tracción caudal de las estructuras intracraneales y de los nervios cervicales asociado a dolor y parálisis secundarios (10). Asimismo, se activan receptores sensitivos de los nervios trigémino (cefalea frontal), glosofaríngeo y vago (cefalea occipital) y espinales cervicales C1-3 (dolor de cuello y brazo).
— Cambios en la elasticidad craneoespinal tras la punción lumbar (PL), con un aumento de la distensibilidad caudal frente a la intracraneal y una venodilatación intracraneal aguda en posición vertical (11).
— En el oído interno, la hipotensión de la perilinfa también provoca un disbalance entre endolinfa y perilinfa, causando pérdida de audición, tinnitus y/o vértigo (12).

## Incidencia de la CCPD

La incidencia de cefalea postpunción dural (CPPD) es muy variable, en función de la población estudiada y la presencia de factores de riesgo. La utilización de agujas atraumáticas de pequeño calibre ha minimizado la salida de líquido cefalorraquídeo tras la punción dural (11). En el estudio SCORE (Serious COmplication REpository), el 0,7 % de las pacientes que recibieron anestesia epidural presentaron CCPD (13).

En general se admite que aparece en el 1-40 % de las punciones lumbares (14) y en el 0,5-10 % de los casos de anestesia epidural. La punción accidental de la duramadre se produce en 1-2 % de los bloqueos epidurales y provoca cefalea en 80-85 % de los mismos (15). La CCPD constituye una de las principales causas de reclamación en obstetricia (16,17).

El estudio descriptivo de AlHashel (11), realizado en pacientes que consultaban a un servicio de Neurología por CCPD, demostraba que los factores de riesgo independientes para su aparición eran el sexo femenino, la edad más joven, un índice corporal bajo, cefalea previa al procedimiento o antecedentes de cefalea postpunción y el número de intentos necesarios para la realización de la técnica.

Por otra parte, el metanálisis realizado por Maranhao demostró que el calibre y el tipo de bisel de la punta de la aguja de punción constituyen uno de los principales factores de riesgo para su aparición. Estos autores recomiendan la aguja no traumática 26 G, y en base a sus resultados, establecen el listado de agujas idóneas para evitar CCPD (18), que se refleja en la Figura 2. En concreto, las agujas atraumáticas, con menor diámetro y perforación lateral de la aguja (tipo Whitacre i Sprotte) (Figuras 2 y 3), se asocian con menor incidencia de CPPD (18,19). Los esfuerzos exitosos más notables para minimizar la pérdida de LCR fueron mediante el uso de agujas de calibre más pequeño y “no cortantes” con punta de lápiz, como demostró la revisión sistemática de Nath (20), donde al comparar agujas convencionales con atraumáticas disminuía la incidencia de CPPD del 11 % al 4,2 %, respectivamente (21). También se objetivó menor necesidad de analgésicos y de parches hemáticos epidurales con las agujas en punta de lápiz. Estos hallazgos concuerdan con el estudio de Weji (22) sobre pacientes obstétricas, donde se comprueba que los factores de riesgo más importantes para el desarrollo de CPPD son los modificables, en especial el tamaño y diseño de la aguja, los intentos múltiples y la cantidad de líquido que fuga tras la punción (como lo demostraron de manera convincente en la década de los años 20 Vandam y Dripps y Hart y Whitacre, respectivamente).

De manera esquemática, se enumeran los factores de riesgo asociados con la aparición de cefalea postpunción, tal como describió Ljubisavljevic en un estudio de cohortes sobre 252 pacientes con punción dural, de los que desarrollaron CPPD 133 de los mismos (52,8 %) (10). Asimismo, en este artículo la presencia de enfermedad cardiovascular, endocrina, musculoesquelética o del tejido conectivo se comportaba como un factor protector para la aparición de cefalea.

La Tabla II identifica los factores de riesgo asociados con la aparición de CPPD.

*En general se admite que aparece en el 1-40 % de las punciones lumbares y en el 0,5-10 % de los casos de anestesia epidural*

## Diagnóstico

Tal como indica la definición, el diagnóstico **es clínico** (7). El cuadro clínico se caracteriza por una cefalea intensa, generalmente fronto-occipital, que aumenta de intensidad después de levantarse y mejora en decúbito supino. La cefalea se asocia a alguno de los siguientes síntomas: rigidez de cuello o síntomas cocleovestibulares: tinnitus, hipoacusia, náuseas y/o fotofobia. La cefalea aparece en los primeros 5 días después de una punción dural. Finalmente, el cuadro clínico se resuelve espontáneamente en un periodo de 1-2 semanas o 48 después del tratamiento con parche lumbar junto al antecedente de haber realizado una punción dural.

En caso de que no se cumplan todos los criterios descritos, se deben excluir otras causas de cefalea, especialmente cuando aparece en el postparto. La cefalea presenta una incidencia del 39 % de las pacientes en el postparto. Las cefaleas tensionales y migrañas son más frecuentes en embarazo que en el resto. Sin embargo, se deben excluir otras causas de cefalea u otras complicaciones de la punción dural, como la encefalopatía reversible, el neumoencéfalo o el hematoma subdural (24,25).

Ante la sospecha diagnóstica de CPPD se debe actuar de forma precoz para evitar las complicaciones neurológicas importantes, como hematoma subdural, herniación cerebral, trombosis de senos, hemorragias, meningitis y convulsiones. La clínica puede cambiar a lo largo del proceso y la realización de exploraciones neurológicas completas y una evaluación continua del dolor es fundamental ante la posibilidad de empeoramiento, para detectar estas complicaciones de forma precoz. Para la evaluación del dolor resulta útil el **acrónimo ALICIA** (Aparición, Localización, Irradiación, Características, Intensidad y Agravantes/Atenuantes), siendo de especial importancia monitorizar y registrar la intensidad del dolor mediante escala analógica visual o verbal (EVA) desde el mismo momento de la aparición, así como sus características clínicas (26).

Las pruebas complementarias no suelen ser necesarias. Las técnicas de imagen están indicadas en caso de cefalea persistente, focalidad neurológica, cefalea intensa refractaria al tratamiento conservador, o cefalea sin componente ortostático. También son aconsejables para apoyar el diagnóstico diferencial con

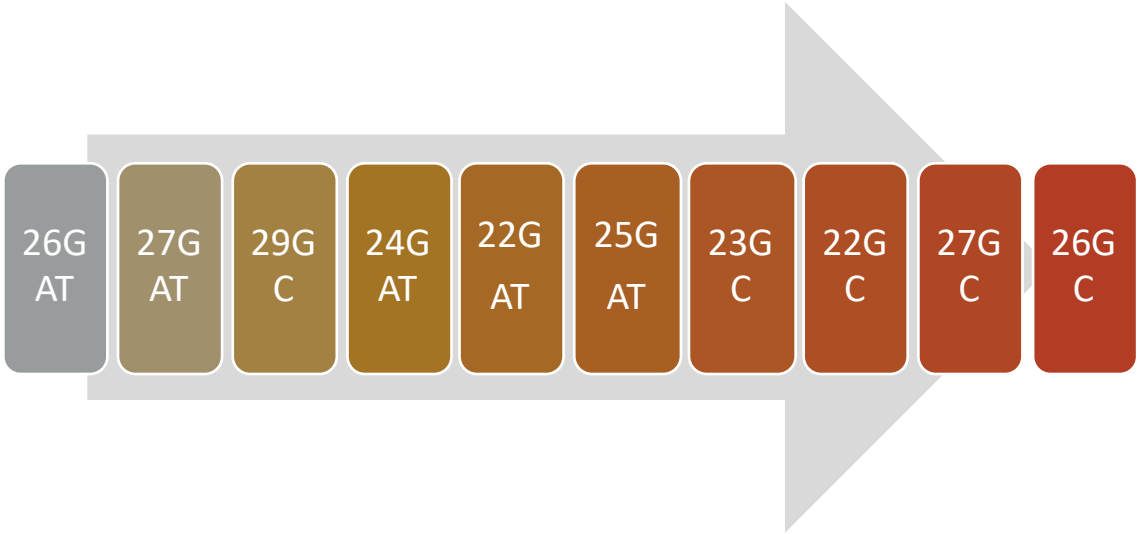


**Figura 2. Calibre y tipo de aguja intradural relacionados con CPPD, según el estudio de Maranhao. Mayor incidencia de CPPD a más a la derecha de la imagen. AT: aguja atraumática. C: bisel cortante.**

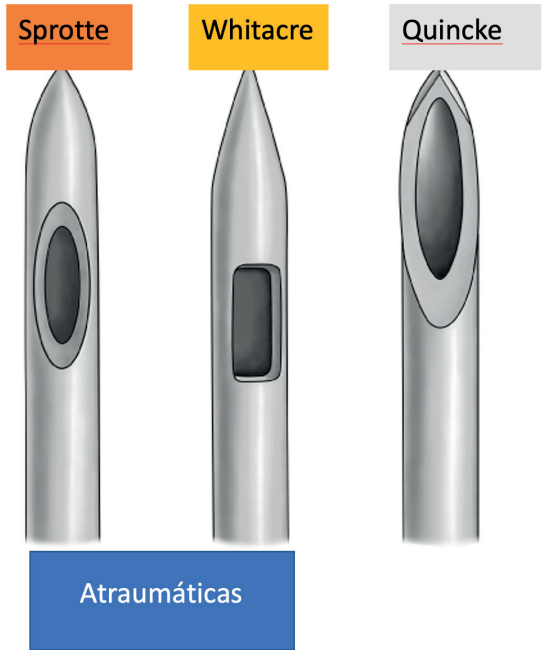


**Figura 3. Tipos de aguja intradural. Whitacre y Sprotte son atraumáticas (perforación lateral).**

otras causas de cefalea (27). No se aconseja la punción lumbar, pues podría exacerbar los síntomas al realizar una nueva punción meníngea. En caso de realizarse, se objetivaría presión de líquido cefalorraquídeo baja o incluso, negativa. El análisis del líquido podría presentar leucocitos, hematíes, hiperproteinemia o xantocromía (28).

En los pacientes con CPPD o hipotensión intracraneal, la resonancia magnética con gadolinio podría demostrar un descenso de las amígdalas cerebelosas, borramiento de las cisternas basilares (que podría confundirse con una hemorragia subaracnoidea en el escáner cerebral), engrosamiento de las meninges, acumulación de líquido subdural, congestión de los senos venosos y agrandamiento de la hipófisis. Estos cambios son reversibles con tratamiento. La mielografía por TC o la RM de la columna vertebral pueden revelar la localización y extensión de la fuga de LCR (27).

Debe realizarse diagnóstico diferencial con otras causas de cefalea, especialmente en el puerperio (29), bien de causa primaria o secundaria.

1. Cefaleas primarias: migraña, cefalea tensional.
2. Cefaleas secundarias: CPPD, preeclampsia/eclampsia, trombosis venosa cerebral, meningitis, hemorragia meníngea, ictus hemorrágico o isquémico, rotura de aneurisma o malformación arterio-venosa, encefalopatía hipertensiva, PRES o síndrome de encefalopatía posterior, síndrome de vasoconstricción cerebral reversible (abarca un amplio grupo de etiologías, se presentan clínicamente con cefalea tipo trueno; puede recurrir en un lapso de una a tres semanas y relacionarse con síntomas neurológicos como crisis epilépticas, isquemia, infarto cerebral y hemorragia subaracnoidea no aneurismática, asociado a cambios de imagen consistentes en vasoconstricción multifocal atribuida a pérdida del control del tono vascular cerebral), pseudotumor cerebral, pneumoencéfalo, sinusitis, consumo de drogas (cocaína, anfetaminas), deprivación de cafeína, hipomagnesemia, secundaria a la administración de uterotónicos, etc.

Recientemente, se ha propuesto la utilización de la medida del diámetro del nervio óptico mediante ecografía como medida indirecta de la presión intracraneal (30).

**Tabla II. Factores de riesgo de aparición de cefalea tras punción dural.**

| No modificables | Modificables |
|---|---|
| — Edad (mayor frecuencia en jóvenes menores de 50 años) (10) | — Duración del hábito tabáquico (10) |
| — Sexo femenino (10) | — Calibre y diseño de la aguja (epidural/subaracnoidea) |
| — Embarazo | — Rotación de la aguja en espacio epidural |
| — Empujar durante el parto (23) | — Número de intentos fallidos |
| — Antecedente de cefalea o CPPD (10) | — Volumen de LCR que se elimina |
| — Deprivación de sustancias (cafeína) (10) | — Posición del paciente durante la técnica (sedestación/decúbito supino izquierdo) |
| — Tabaquismo (10) | — Técnica de pérdida de resistencia (suero salino o aire) y de detección del espacio (de forma continua o intermitente) |
| — Enfermedades cardiovasculares, musculoesqueléticas y endocrinas | — Pericia del personal facultativo que realiza la técnica |
| — Hipomagnesemia | — En caso de punción dural accidental, se recomienda retirar la aguja con el estilete para evitar una mayor salida de LCR |
| — Deshidratación | |
| — Diuresis aumentada | |
| — Liberación de la presión intraabdominal | |
| — Ansiedad | |
| — Tiempo entre punción dural y periodo expulsivo (cuanto mayor tiempo, menor riesgo de cefalea) | |
| — Expulsivo por cesárea | |
| — Peso (menos frecuente en obesidad) | |

## Tratamiento

Aunque la evidencia es limitada, no se recomienda actitud expectante, ya que se pueden producir complicaciones neurológicas importantes. La medida más eficaz en la actualidad y con mayor evidencia científica continúa siendo la realización de un parche hemático epidural (PHE), tal como se ha demostrado en múltiples publicaciones, como la de Gupta, que incluyó 1001 pacientes de 27 países diferentes (31).

Se recomienda un protocolo multidisciplinar implicando a todos los profesionales implicados en el manejo de la CPPD para garantizar la calidad, disminuir la variabilidad de la práctica clínica y obtener los mejores resultados con el menor coste posible, proporcionando una atención integral, registrando y realizando un seguimiento hospitalario y ambulatorio a todos los pacientes que han sufrido punción dural y realizando un diagnóstico y tratamiento precoz. La información al paciente sobre la cefalea, el motivo de esta, y las diferentes terapias para su resolución, incluyendo la posibilidad de realizar un parche hemático epidural, son fundamentales (6).

El principal objetivo del tratamiento debe ser la prevención de la aparición de punción dural accidental, aplicando una técnica cuidadosa con el material adecuado, evitando al máximo los factores de riesgo. En caso de punción dural, se debe minimizar la fuga de líquido cefalorraquídeo desde el espacio subaracnoideo al espacio epidural (32).

A pesar de que el parche hemático epidural es el único tratamiento que ha demostrado ser efectivo (33), la mayoría de los autores recomiendan esperar 24-48 horas para aplicar medidas invasivas, puesto que el 85 % de las CPPD se resuelven en este tiempo (32). Entre las medidas conservadoras clásicas, se aconseja reposo en cama, decúbito prono, hidratación intensa por vía oral e intravenosa, compresión abdominal mediante fajas o vendas elásticas para aumentar la presión intrabdominal y la presión del espacio epidural de forma continua para dificultar salida de LCR, cafeína y analgésicos convencionales para tratamiento de CPPD (34), aunque no existe evidencia suficiente para su recomendación (35). Se deben evitar en lo posible todas las causas de aumento de la presión intracraneal, como estreñimiento, tos, estornudos, maniobras de Valsalva y pujos durante el parto, movimientos de cabeza, ruidos, luminosidad, etc. En caso de encamamiento prolongado, se debe valorar el riesgo-beneficio de medidas de profilaxis de tromboembolismo, como heparinas de bajo peso molecular.

Entre las maniobras utilizadas para evitar la CCPD, una vez realizada la punción dural accidental, destaca **la introducción del catéter epidural** en el espacio subaracnoideo en el punto de la punción (36). Entre las ventajas descritas destacan el evitar el riesgo de una nueva punción y la rápida instauración del bloqueo analgésico/anestésico. Sin embargo, la gravedad de las complicaciones asociadas, como el bloqueo espinal alto, errores de medicación, hipotensión y bradicardia fetal limitan la indicación de perfusión intradural continua, especialmente durante el parto. El manejo del catéter intradural requiere una asepsia rigurosa, etiquetado y precaución en la administración de la medicación, comunicación constante con el paciente y el resto de los profesionales implicados en el tratamiento y la aplicación de un protocolo adaptado al entorno. Un ejemplo de pauta recomendada para analgesia del parto es la perfusión de anestésico diluido asociado a opioides (bupivacaína 1,5-2,5 mg + fentanilo 10 µg y posterior infusión de bupivacaína 0,0625 % fentanilo 1 µg/ml a 2-5 ml/h; o ropivacaína 0,2 % 2 ml + perfusión continua a 0,125 % + fentanilo 2 µg/ml a 1-5 ml/h), hasta alcanzar un nivel sensitivo de T4 para cesárea, retirando el catéter 24 horas después de su inserción, bloqueándolo después de la administración del anestésico y evitando administrar fármacos hasta su retirada.

La administración de morfina epidural, de cosintropina (análogo de la ACTH) intravenosa, la perfusión de suero salino epidural o la asociación de todas estas medidas han demostrado eficacia en la prevención de la aparición de CPPD. También se ha propuesto la realización de parche hemático epidural de forma precoz, pero las complicaciones asociadas a la técnica y la poca evidencia desaconsejan su uso con fines profilácticos (37).

En cuanto al tratamiento farmacológico, la CPPD suele ser refractaria a la mayoría de los analgésicos. A continuación, se enumeran los más frecuentemente utilizados, si bien no hay evidencia suficiente recomendar ninguno de ellos.

**El paracetamol** podría estar indicado en caso de cefalea leve, dada su reducida acción antinflamatoria en contraposición con los AINE y los corticoides, disminuirían la reacción inflamatoria de la lesión producida en la duramadre y, por tanto, enlentecerían la resolución del cuadro; pero los corticoides con efecto mineralcorticoide actúan sobre la bomba sodio potasio, e incrementan la producción de LCR. **Los opioides** no han demostrado eficacia (38). La **cafeína** mejora el cuadro clínico al provocar vasoconstricción arteriovenosa en los vasos cerebrales activada por receptores de la adenosina. No se recomienda prolongar el tratamiento más de 48 horas (39). El **sumatriptán** también produce vasoconstricción arteriovenosa cerebral al ser agonista serotoninérgico, aunque no se ha demostrado eficacia y su uso no está aprobado durante la lactancia (39).

**Los análogos de ACTH (cosintropina)** son eficaces por varios mecanismos: unión a receptores opioides, aumento de la concentración de beta-endorfinas y estímulo de la corteza adrenal para liberar glucocorticoides, andrógenos y mineralcorticoides. Los glucocorticoides tienen efecto antinflamatorio y los mineralcorticoides (aldosterona) son responsables de aumento de volemia y de producción de LCR; la retención de líquidos causaría un edema meníngeo y, por tanto, facilitarían el cierre del desgarro dural (39,40).

*El principal objetivo del tratamiento debe ser la prevención de la aparición de punción dural accidental. El parche hemático epidural es el único tratamiento que ha demostrado ser efectivo*

**Gabapentina y teofilina, o su metabolito activo (aminofilina)**, se han utilizado para disminuir la intensidad de la cefalea (14,39,41). La **oxigenoterapia**, o inhalación de oxígeno a $FiO_2$ de 100 % a un flujo de 6-15 l/min durante 15-30 min, mediante mascarilla facial, ha demostrado eficacia en el tratamiento de cefaleas (42).

En casos refractarios al tratamiento conservador o cefaleas de intensidad moderada-alta se requieren terapias intervencionistas. Los bloqueos occipitales, el bloqueo del ganglio esfenopalatino y los parches epidurales con distintos materiales han sido utilizados con buenos resultados, aunque la técnica más eficiente sigue siendo el parche hemático epidural. Antes de realizar todas ellas, es necesario informar del procedimiento y firmar el documento de consentimiento informado específico.

**Bloqueos nerviosos occipitales con anestésico local asociado, guiados con ultrasonidos** han demostrado ser eficaces en caso de cefalea intensa (EVA mayor de 5), aunque siempre asociado a medidas conservadoras y, en caso de fracaso del bloqueo, se recomienda la realización de parche hemático epidural en caso de la técnica recomendada asocia lidocaína 2 % (2-3 ml) a dexametasona (4 mg) (43,44).

**Bloqueo del ganglio esfeno-palatino (BGEP)** (43): la técnica transnasal no requiere pruebas de imagen, es de fácil realización y mínimamente invasiva (45). El bloqueo inhibe la vasodilatación cerebral inducida por la estimulación parasimpática secundaria a la punción meníngea. La técnica se realiza con el paciente en decúbito supino y ligera extensión cervical. Se introducen suavemente torundas humedecidas en 2 ml de anestésico local (lidocaína 4 %, levobupivacaína 0,5 %, ropivacaína de 0,5 % a 1 %), a veces asociado a dexametasona (43) bilateralmente, con un ángulo de 45° respecto al paladar duro, siguiendo el borde superior del cornete medio, hasta alcanzar la pared posterior de la nasofaringe (Figura 4), donde debe permanecer 15-20 min (46). Esta técnica está contraindicada en fracturas de base de cráneo, infecciones locales/sistémicas. La duración media del efecto analgésico continúa mal definida y en el ensayo clínico de Jespersen no se encontraron diferencias significativas entre la utilización de anestésico local o suero fisiológico 30 minutos después de realizar la técnica (46).

**El parche epidural con pegamento biológico de fibrina (3-10 ml)** se ha utilizado de forma preventiva (47) y terapéutica, sin resultados demasiado esperanzadores. **Parche epidural (PE), con cristaloides y coloides** presenta efecto pasajero. El **parche de plasma autólogo rico en plaquetas (PRP)** consiste en administrar 10-20 ml de PRP autólogo (4-6 ml de plasma y 6-12 ml de suero) en pacientes donde ha fracasado el parche hemático. Todas estas técnicas se asocian a complicaciones como infecciones virales, reacciones autoinmunes y anafilácticas, además del riesgo de una nueva punción.

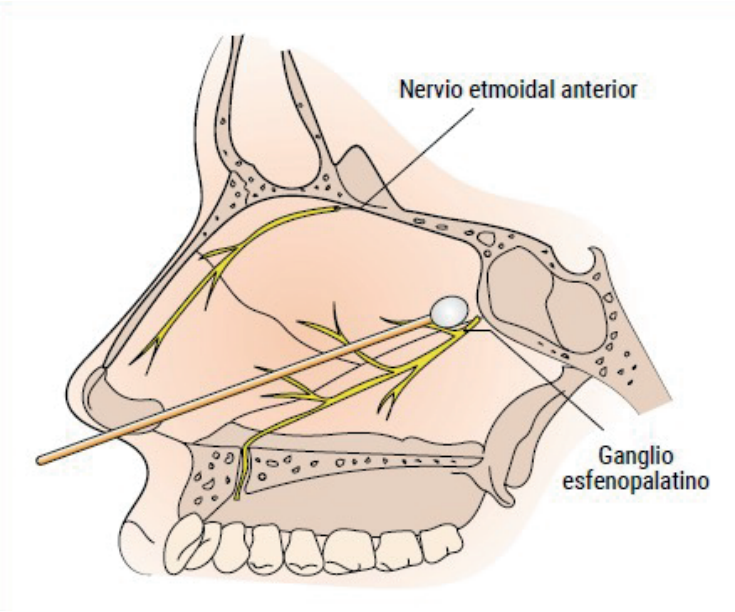


**Figura 4. Esquema anatómico de la técnica de bloqueo del ganglio esfenopalatino.**

**El parche hemático epidural (PHE)** es el tratamiento de elección en cefalea persistente tras tratamiento conservador más de 24-48 horas (19). También se aplica en el momento de realizar la punción dural, como medida preventiva del cuadro de CPPD (48). Clásicamente, la tasa de éxito del parche hemático epidural es de un 85 % con el primer intento (49). La técnica ideal se realiza por dos anestesiólogos: uno localiza el espacio epidural un espacio por debajo lugar de la punción mientras el otro extrae sangre de una vena del antebrazo del paciente para entregársela al primer anestesiólogo para que la inyecte por vía epidural, de forma lenta y manteniendo comunicación con el paciente. Es conveniente ex-

traer cantidad suficiente para enviarla a microbiología y realizar hemocultivos. El volumen de sangre óptimo para inyectar en el espacio epidural oscila entre 7 y 30 ml, aunque generalmente se inyectan 20 ml, o menos, en caso de que el paciente refiera presión en nalgas, muslos o zona lumbar. Durante todo el procedimiento se deben seguir estrictas medidas de asepsia, colocar al paciente en decúbito lateral izquierdo. Tras la realización del PHE, el paciente debe permanecer en decúbito supino entre dos y cuatro horas y se recomienda no realizar esfuerzos los días siguientes. En todo momento se vigilará la movilidad de las extremidades inferiores. En el 10 % de los casos (33) puede ser necesario un segundo PHE, debe realizarse al menos 24-48 horas del primero. En caso de requerir un tercer PHE se deben descartar otras causas de cefalea mediante pruebas de imagen (resonancia cerebral).

Las complicaciones de este método son leves, poco frecuentes, y suelen desaparecer de forma espontánea en 24-48 horas. Se han descrito complicaciones secundarias a una nueva punción dural, exacerbación de la clínica y dolor radicular debido a la acción irritante de la sangre, dolor moderado de espalda (19-35 %), rigidez cervical (0,9 %) y elevación transitoria de la temperatura (5 %) (31). Muy raramente se han descrito complicaciones graves: inyección intratecal o subdural de sangre, somnolencia prolongada, pérdida de consciencia, convulsiones, acufenos, vértigo, ataxia, alteraciones visuales, generalmente diplopía por disfunción del músculo extraorbicular, o parálisis de los nervios intracraneales III, IV y VI, (siendo el abducens [VI par] el más afectado, al presentar un trayecto intracraneal más largo) que suele ser transitoria; hipoacusia, debida a la interconexión del líquido cefalorraquídeo (LCR) con el espacio perilinfático a través del acueducto coclear; absceso epidural, aracnoiditis, hematoma subdural, trombosis de senos venosos cerebrales (19), isquemia cerebral y/o síndrome de cauda equina, pérdida de esfínteres por presión transitoria, pérdida aguda de visión (síndrome de Terson) por incremento de la presión del espacio subaracnoideo, o cefalea crónica (31).

La realización de PHE está contraindicada en sepsis, estenosis del canal medular, alteraciones de la coagulación, neoplasias (riesgo de diseminación al sistema nervioso central), infección VIH, rechazo a la administración de sangre (testigos de Jehová) o negativa a la realización del procedimiento (36,40).

Una vez dado el alta del paciente se realizará seguimiento telefónico para control de la evolución y posibles complicaciones derivadas de la realización del PHE, pues algunas complicaciones pueden aparecer días después del alta, tras un periodo asintomático (50).

## Conclusiones

A pesar del interés y del gran número de publicaciones sobre el tema, la fisiopatología del síndrome permanece controvertida. La incidencia ha ido disminuyendo al evitar factores de riesgo, en especial utilizando agujas espinales atraumáticas. En caso de punción dural accidental es prioritario informar al paciente y explicar la posible necesidad de realizar un parche hemático epidural. Se ha demostrado que la presencia de un protocolo multidisciplinar en el que participen todos los profesionales implicados y el propio paciente (en la Figura 5 se propone un algoritmo de actuación modelo), con el que se debe establecer una comunicación fluida, incluso tras el alta, es imprescindible para detección y tratamiento precoz de las complicaciones neurológicas asociadas.

*El volumen de sangre óptimo para inyectar en el espacio epidural oscila entre 7 y 30 ml*

## Conflicto de intereses

Los autores declaran no tener ningún conflicto de intereses.

## Financiación

Ninguna.

## BIBLIOGRAFÍA

1. Bier A. Versuche über Cocainisierung des Rückenmark. Dtsch Zsch Chir. 1899;51:361-9. DOI: 10.1007/BF02792160.
2. Tuffier T. L'analgesie chirurgicale par voie rachidiane. Compt Rend Soc Biol. 1899;51:882-4.

3. Pagés F. Anestesia metamérica. Rev Esp Cir. 1921;3:281-306.
4. Anim-Somuah M, Smyth RM, Cyna AM, Cuthbert A. Epidural versus non-epidural or no analgesia for pain management in labour. Cochrane Database Syst Rev. 2018;5(5):CD000331. DOI: 10.1002/14651858.CD000331.pub4. DOI: 10.1002/14651858.CD000331.pub4.
5. Buddeberg BS, Bandschapp O, Girard T. Post-dural puncture headache. Minerva Anestesiol. 2019;85(5):543-53. DOI: 10.23736/S0375-9393.18.13331-1. DOI: 10.23736/S0375-9393.18.13331-1.
6. Perdomo Perdomo MB, Carrillo González EM, Hernández González S, Rodríguez Chimeno A, Espinosa Domínguez E. Experiencia clínica con la implantación de un protocolo multidisciplinar de cefalea postpunción dural. Rev Soc Esp Dolor. 2020;27(2):133-7. DOI: 10.20986/resed.2020.3782/2019. DOI: 10.20986/resed.2020.3782/2019.
7. Headache Classification Subcomittee of the International Headache Society. The International Classification of Headache Disorders, 3rd ed. Cephalalgia. 2018;38:64-115. DOI: 10.1177/0333102417738202.
8. Vandam LD, Dripps RD. Long-term follow-up of patients who received 10,098 spinal anesthetics; syndrome of decreased intracranial pressure (headache and ocular and auditory difficulties). J Am Med Assoc. 1956;161(7):586-9. DOI: 10.1001/jama.1956.02970070018005.
9. Ahmed I, Majeed A, Fernando R, Hyare H, Columb M, Setty T. Magnetic resonance imaging of cerebrospinal fluid spread in the epidural space and postdural puncture headache in obstetrics: A proof of concept study. Eur J Anaesthesiol. 2021;38(7):777-84. DOI: 10.1097/EJA.0000000000001445.
10. Ljubisavljevic S, Trajkovic JZ, Ignjatovic A, Stojanov A. Parameters Related to Lumbar Puncture Do not Affect Occurrence of Postdural Puncture Headache but Might Influence Its Clinical Phenotype. World Neurosurg. 2020;133:e540-e550. DOI: 10.1016/j.wneu.2019.09.085.
11. Al-Hashel J, Rady A, Massoud F, Ismail II. Post-dural puncture headache: a prospective study on incidence, risk factors, and clinical characterization of 285 consecutive procedures. BMC Neurol. 2022;22(1):261. DOI: 10.1186/s12883-022-02785-0.

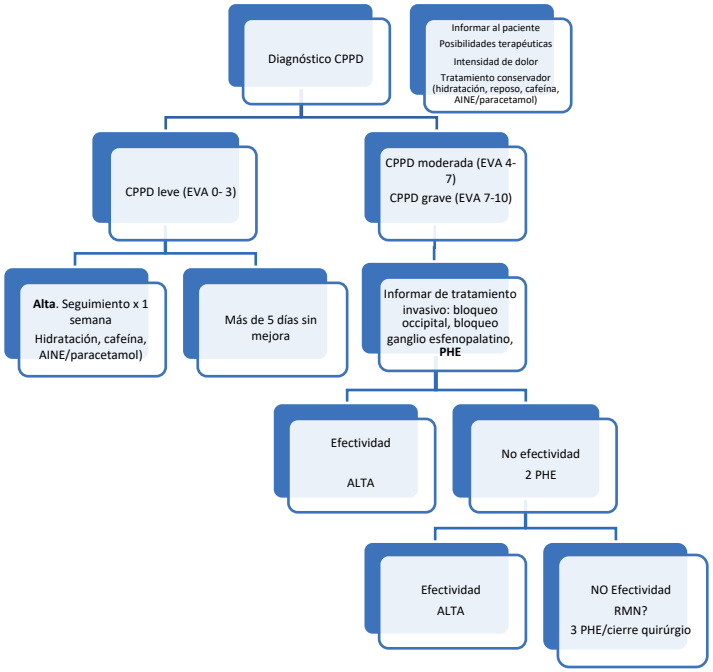


CPPD: cefalea postpunción dural. PHE: parche hemático epidural. RMN: resonancia cerebral.

**Figura 5. Algoritmo modelo de abordaje del CPPD.**

12. Pogodzinski MS, Shallop JK, Sprung J, Weingarten TN, Wong GY, McDonald TJ. Hearing loss and cerebrospinal fluid pressure: case report and review of the literature. Ear Nose Throat J. 2008;87(3):144-7. DOI: 10.1177/014556130808700308.
13. DÁngelo R, Smiley RM, Riley ET, Segal S. Serious complications related to obstetric anesthesia: the serious complication repository Project of the Society for Obstetric Anesthesia and Perinatology. Anesthesiology. 2014;120(6):1505-12. DOI: 10.1097/ALN.0000000000000253.
14. Safarpour AR, Mehrabi M, Tarkesh F, Ashrafizadeh H, Keshtkar A, Askari H, et al. Aminophylline for Prevention and/or Treatment of Post-Dural Puncture Headache: A Systematic Review and Meta-Analysis Study Protocol. Anesth Pain Med. 2021;11(5):e119674. DOI: 10.5812/aapm.119674.
15. Arévalo-Rodríguez I, Muñoz L, Godoy-Casasbuenas N, Ciaponni A, Arévalo JJ, Boogaard S, et al. Needle gauge and

tip designs for preventing post-dural puncture headache (PDPH). Cochrane Database Syst Rev. 2017;4:CD010807. DOI: 10.1002/14651858.CD010807.pub2.
16. McCombe K, Bogod DG. Learning from the law. A review of 21 years of litigation for nerve injury following central neuraxial blockade in obstetrics. Anaesthesia. 2020;75(4):541-8. DOI: 10.1111/anae.14916.
17. Kovacheva VP, Brovman EY, Greenberg P, Song E, Palanisamy A, Urman RD. A contemporany análisis of medicolegal issues in obstetric anesthesia between 2005 and 2015. Anesth Analg. 2019;128(6):1199-207. DOI: 10.1213/ANE.0000000000003395.
18. Maranhao B, Liu M, Palanisamy A, Monks DT, Singh PM. The association between post-dural puncture headache and needle type during spinal anaesthesia: a systematic review and network meta-analysis. Anaesthesia. 2021;76(8):1098-110. DOI: 10.1111/anae.15320.
19. Peralta F, Devroe S. Any news on the postdural puncture headache front? Best Pract Res Clin Anaesthesiol. 2017;31(1):35-47. DOI: 10.1016/j.bpa.2017.04.002.
20. Nath S, Koziarz A, Badhiwala JH, Alhazzani W, Jaeschke R, Sharma S, et al. Atraumatic versus conventional lumbar puncture needles: a systematic review and meta-analysis. Lancet. 2018;391(10126):1197-204. DOI: 10.1016/S0140-6736(17)32451-0.
21. Farhat NY, Farmer C, Do AD, Bianconi S, Porter FD. Low Incidence of Postdural Puncture Headache Further Reduced With Atraumatic Spinal Needle: A Retrospective Cohort Study. Pediatr Neurol. 2021;114:35-9. DOI: 10.1016/j.pediatrneurol.2020.10.001.
22. Weji BG, Obsa MS, Melese KG, Azeze GA. Incidence and risk factors of postdural puncture headache: prospective cohort study design. Perioper Med (Lond). 2020;9(1):32. DOI: 10.1186/s13741-020-00164-2.
23. Franz AM, Jia SY, Bahnson HT, Goel A, Habib AS. The effect of second-stage pushing and body mass index on postdural puncture headache. J Clin Anesth. 2017;37:77-81. DOI: 10.1016/j.jclinane.2016.10.037.
24. Bi Y, Zhou J. Spinal subdural hematoma and subdural anesthesia following combined spinal-epidural anesthesia: a case report. BMC Anesthesiol. 2021;21(1):130. DOI: 10.1186/s12871-021-01352-3.
25. Lim G, Zorn JM, Dong YJ, DeRenzo JS, Waters JH. Subdural Hematoma Associated With Labor Epidural Analgesia: A Case Series. Reg Anesth Pain Med. 2016;41(5):628-31. DOI: 10.1097/AAP.0000000000000455.
26. Guglielminotti J, Landau R, Li G. Major Neurologic Complications Associated with Postdural Puncture Headache in Obstetrics: A retrospective Cohort Study. Anesth Analg. 2019;129(5):1328-36. DOI: 10.1213/ANE.0000000000004336.
27. Stanhope E, Foulds L, Sayed G, Goldmann U. Diagnosing causes of headache within the postpartum period. J Obstet Gynaecol. 2018;38(5):728. DOI: 10.1080/01443615.2018.1444409.
28. Plewa MC, McAllister RK. Postdural Puncture Headache. In: StatPearls [Internet]. Treasure Island (FL): StatPearls Publishing; 2022.
29. Burch R. Headache in Pregnancy and the Puerperium. Neurol Clin. 2019;37(1):31-51. DOI: 10.1016/j.ncl.2018.09.004.
30. Beşir A, Tertemiz OF, Akdoğan A, Duman EN. The Importance of Optic Nerve Sheath Diameter in Post-dural Puncture Headache Diagnosis and Follow-up. Noro Psikiyatr Ars. 2018;56(3):195-9.
31. Gupta A, von Heymann C, Magnuson A, Alahuhta S, Fernando R, Van de Velde M, et al. Management practices for postdural puncture headache in obstetrics: a prospective, international, cohort study. Br J Anaesth. 2020;125(6):1045-55. DOI: 10.1016/j.bja.2020.07.061.
32. Kwak KH. Postdural puncture headache. Korean J anestesiol. 2017;70(2):136-43. DOI: 10.4097/kjae.2017.70.2.136.
33. Gaiser RR. Postdural puncture headache: an evidencebased approach. Anestesiol Clin. 2017;35(1):157-67. DOI: 10.1016/j.anclin.2016.09.013.
34. Patel R, Urits I, Orhurhu V, Orhurhu MS, Peck J, Ohuabunwa E, et al. A Comprehensive Update on the Treatment and Management of Postdural Puncture Headache. Curr Pain Headache Rep. 2020;24(6):24. DOI: 10.1007/s11916-020-00860-0.
35. Arévalo-Rodríguez I, Ciapponi A, Roqué i Figuls M, Muñoz L, Bonfill Cosp X. Postural and fluids for preventing

postdural puncture headache. Cochrane Database Syst Rev. 2016;3(3):CD009199. DOI: 10.1002/14651858.CD009199.pub3.
36. Orbach-Zinger S, Jadon A, Lucas DN, Sia AT, Tsen LC, Van de Velde M, Heesen M. Intrathecal catheter use after accidental dural puncture in obstetric patients: literature review and clinical management recommendations. Anaesthesia. 2021;76(8):1111-21. DOI: 10.1111/anae.15390.
37. Riveros Perez E, Sanchez MG, Rocuts A, Jimenez E. Use of a Triple Prophylactic Strategy to Prevent Post-dural Puncture Headache: An Observational Study. Cureus. 2020;12(2):e7052. DOI: 10.7759/cureus.7052.
38. Wu L, Chen S, Jiang X, Cheng Y, Zhang W. Opioids for the Prevention of Post-dural Puncture Headache in Obstetrics: A Systematic Review and Meta-analysis of Efficacy and Safety. Pain Physician. 2021;24(7):E1155-E1162.
39. Basurto Ona X, Osorio D, Cosp XB. Drug therapy for treating post-dural puncture headache. Cochrane Database Sys Rev. 2015;2015(7):CD007887. DOI: 10.1002/14651858.CD007887.pub3.
40. Depaulis C, Steer N, Garessus L, Chassard D, Aubrun F. Evaluation of the effectiveness and tolerance of tetracosactide in the treatment of post-dural puncture headaches (ESYBRECHE): a study protocol for a randomised controlled trial. Trials. 2020;21(1):55. DOI: 10.1186/s13063-019-4015-y.
41. Katz D, Beilin Y. Review of the alternatives to epidural blood patch for treatment of postdural puncture headache in the parturient. Anesth Analg. 2017;124(4):1219-28. DOI: 10.1213/ANE.0000000000001840.
42. Mo H, Chung SJ, Rozen TD, Cho SJ. Oxygen Therapy in Cluster Headache, Migraine, and Other Headache Disorders. J Clin Neurol. 2022;18(3):271-9.. DOI: 10.3988/jcn.2022.18.3.271.
43. Nair AS, Kodisharapu PK, Anne P, Saifuddin MS, Asiel C, RayaniBK. Efficacy of bilateral greater occipital nerve block in postdural puncture headache: A narrative review. Korean J Pain. 2018;31(2):80-6. DOI: 10.3344/kjp.2018.31.2.80.
44. Youssef HA, Abdel-Ghaffar HS, Mostafa MF, Abbas YH, Mahmoud AO, Herdan RA. Sphenopalatine Ganglion versus Greater Occipital Nerve Blocks in Treating Post-Dural Puncture Headache after Spinal Anesthesia for Cesarean Section: A Randomized Clinical Trial. Pain Physician. 2021;24(4):E443-E451. DOI: 10.36076/ppj.2021.24.E443.
45. Gonçalves LM, Godinho PM, Durán FJ, Valente EC. Sphenopalatine Ganglion Block by Transnasal Approach in Post-Dural Puncture Headache. J Clin Anesth. 2018;48:50. DOI: 10.1016/j.jclinane.2018.05.006.
46. Jespersen MS, Jaeger P, Ægidius KL, Fabritius ML, Duch P, Rye I, et al. Sphenopalatine ganglion block for the treatment of postdural puncture headache: a randomised, blinded, clinical trial. Br J Anaesth. 2020;124(6):C739-747. DOI: 10.1016/j.bja.2020.02.025.
47. Dupoiron D, Narang S, Seegers V, Lebrec N, Boré F, Jaoul V, et al. Preventing Post Dural Puncture Headache after Intrathecal Drug Delivery System Implantation Through Preventive Fibrin Glue Application: A Retrospective Study. Pain Physician. 2021;24(2):E211-E220. DOI: 10.36076/ppj.2021.24.E211-E220.
48. Galanou P, Tsoleridis T, Tsoleridis S. Epidural Blood Patch Performed Immediately After Dural Puncture and Epidural Drug Administration. Cureus. 2021;13(7):e16634. DOI: 10.7759/cureus.16634.
49. Tubben RE, Jain S, Murphy PB. Epidural Blood Patch. In: StatPearls [Internet]. Treasure Island (FL): StatPearls Publishing; 2022.
50. Perdomo Perdomo MB, Hernández González S, Martín García V, Carrillo González EM, Espinosa Domínguez E. Parálisis del nervio abducens asociada a punción dural y a compresión neurovascular. Rev Soc Esp Dolor. 2019;26(6):376-8. DOI: 10.20986/resed.2019.3722/2018. DOI: 10.20986/resed.2019.3722/2018.