MPJ Multidisciplinary Pain Journal / # 3 / 2023

REVISTA DE LA SOCIEDAD ESPAÑOLA MULTIDISPLINAR DEL DOLOR
JOURNAL OF THE MULTIDISCIPLINARY SPANISH PAIN SOCIETY / SEMDOR

ORIGINAL

Tratamiento con láser más plasma rico en plaquetas para dolor crónico discogénico cervical por hernia discal

Treatment with laser plus rich-plasma platelets for chronic cervical discogenic pain due to herniated disc

AUTORES:

Luis Miguel Torres, José Manuel Trinidad, Diego Benítez, Ramon Eizaga y Enrique Calderón
Servicio de Anestesia y Tratamiento del Dolor. Hospital Puerta del Mar. Cádiz, España.

CORRESPONDENCIA:
Luis Miguel Torres
luis.torres@uca.es

RESUMEN:

Introducción: La enfermedad degenerativa del disco (EDD) es una causa importante de dolor cervical. El tratamiento con láser (*percutaneus laser disc decompression o PLDD, por sus siglas en inglés*) del disco intervertebral (DIV) produce una disminución de la neuroinflamación y una descompresión y remodelación de este, potenciada cuando se combina con la reacción regenerativa que produce el plasma rico en plaquetas (PRP) administrado al mismo tiempo.

Método: Estudio abierto, unicéntrico y no comparativo de práctica clínica real. 18 pacientes con discopatía cervical, diagnosticados clínicamente y evidenciado mediante resonancia magnética (RM) con dolor neuropático irradiado coincidente con el disco patológico, fueron tratados con láser, que aplicado al DIV supone una pérdida de volumen en torno al 15 % y una disminución de la neuroinflamación. Al acabar la aplicación de energía a través del láser se infiltraron 2-3 ml de PRP extraído con anterioridad. La aguja se insertó por vía anterior en túnel visión indistintamente por el lado derecho o izquierdo del cuello, estando el paciente en decúbito supino y bajo control de RX (AP y lateral). Todos los procedimientos se realizaron en quirófano, bajo asepsia estricta, anestesia local y tratamiento profiláctico con antibiótico.

Resultados: Se han tratado 18 pacientes (6 hombres y 12 mujeres). El dolor fue medido mediante una escala análoga visual (VAS). El VAS basal fue de

6,1 ± 0,5; a los 2 meses de 2,3 ± 0,7 (p = 0,000); a los 6 meses 1,8 ± 0,80 (p = 0,000) y a los 12 meses de 2,6 ± 0,7 (p = 0,000). La funcionalidad se midió con el Índice de Discapacidad de Oswestry (ODI). El ODI inicial fue de 41,50 ± 9,1; a los 2 meses de 27,05 ± 5,4 (p = 0,100); de 26 ± 5,3 a los 6 meses (p = 0,016) y de 20,2 ± 8,2 a los 12 meses (p = 0,000). El 8 % de los pacientes tuvo dolor moderado en el cuello tras la intervención de aproximadamente un mes de duración. Durante la intervención el 2 % tuvo dolor neuropático, el 1 % hipotensión arterial, el 4 % taquicardia y el 0,2 % náuseas. Ningún paciente fue intervenido quirúrgicamente en el año posterior al tratamiento, ningún paciente tuvo discitis, infección o hemorragia en la zona de punción.

Conclusión: El tratamiento de la hernia discal cervical de forma combinada con láser + PRP es una modalidad de tratamiento novedosa, segura, eficaz y factible. Hemos comprobado que ofrece nuevas e interesantes perspectivas para el tratamiento de la HD cervical.

ABSTRACT:

Introduction: Degenerative disc disease (DDD) is an important cause of cervical pain. Percutaneous laser disc decompression (PLDD) treatment of the intervertebral disc (IVD) results in decreased neuroinflammation and enhanced decompression and remodeling when combined with the regenerative reaction of platelet-rich plasma (PRP) administered at the same time

Method: Open, unicentric and non-comparative study, of real clinical practice. 18 patients with cervical disc disease (CDD), clinically diagnosed and evidenced by Magnetic Resonance Imaging (MRI) with radiating neuropathic pain coinciding with the pathological disc, were treated with Laser, which applied to the IVD represents a loss of volume of around 15 % and a reduction of the neuroinflammation. At the end of the application of energy through the laser, 2-3 ml of PRP extracted previously were infiltrated intradiscally. The needle was inserted anteriorly with a tunnel vision trough the right or left side of the neck, with the patient supine and under X-ray control (PA and lateral). All procedures were performed in the operating room, under strict asepsis, local anesthesia, and prophylactic treatment with antibiotics.

Results: 18 patients (6 men and 12 women) have been treated. Pain was measured using a visual analogue scale (VAS). Baseline VAS was 6.1 ± 0.5; at 2 months of 2.3 ± 0.7 (p = 0.000); at 6 months 1.8 ± 0.80 (p = 0.000) and at 12 months 2.6 ± 0.7 (p = 0.000). Functionality was measured with the Oswestry Disability Index (ODI). The baseline ODI was 41.50 ± 9.1; at 2 months of 27.05 ± 5.4 (p = 0.100) of 26 ± 5.3; at 6 months (p = 0.016) and 20.2 ± 8.2 at 12 months (p = 0.000). 8 % of patients had moderate neck pain of approximately one month after the intervention, during the intervention 2 % had neuropathic pain, 1 % hypotension, 4 % tachycardia, 0.2 % nausea. No patient was undergoing surgery in the year after treatment, no patient had discitis, infection, or bleeding at the puncture site.

Conclusion: The treatment of cervical disc herniation in combination with laser + PRP, is a novel, safe, effective, and feasible treatment modality. We have proven that it is an effective therapy for the treatment of discogenic pain, by cervical disc herniation offering new and interesting perspectives for the treatment of cervical disc herniation.

RECIBIDO: 15 / enero / 2023

ACEPTADO: 23 / febrero / 2023

DOI: 10.20986/mpj.2023.1051/2023

Palabras clave: *Discolux®, Pioon® disco intervertebral, radiculalgia, dolor discogénico, hernia discal cervical, enfermedad degenerativa del disco, láser, resonancia magnética, plasma rico en plaquetas, PRP.*

Key words: *Discolux®, Pioon® intervertebral disc, radiculopathy, discogenic pain, cervical disc herniation, degenerative disc disease, laser, magnetic resonance imaging, platelet-rich plasma, PRP.*

Introducción

La degeneración del disco intervertebral (EDD) se ha correlacionado fuertemente con el dolor cervical, y es un problema grave y creciente de salud, así como una de las principales causas de discapacidad física que afecta a personas en todo el mundo, representando un alarmante problema de salud y socioeconómico (1,2).

La presión mecánica y las reacciones inflamatorias secundarias inducidas por la sensibilidad neural son las principales causas del dolor. El tratamiento médico se basa en: analgésicos, antinflamatorios, relajantes musculares, etc., fisioterapia y rehabilitación (3). Es un tratamiento común la cirugía abierta y la resección del material del DIV con la intención de reducir la presión sobre las estructuras nerviosas (4).

En los trastornos del DIV, el entorno tisular disregulado envía señales a las células del disco, conduciendo a un proceso inflamatorio y a una degradación lenta de la matriz extracelular, generando un círculo vicioso perpetuo al provocar una alteración en la funcionalidad del DIV (2). Nuestra idea es sumar procedimientos tanto físicos (láser) como químicos (PRP) que potencien la curación del disco, previniendo su degeneración. Conocemos diferentes terapias para mejorar el dolor y la funcionalidad discal, tales como el azul de metileno (5), el ozono medicinal (6), el alcohol gelificado (7) y las células madre mesenquimales (8), con buenos resultados. Todos estos tratamientos tienen una intención de frenar el proceso degenerativo, pero no conocemos ningún estudio que haya combinado el método utilizado por nosotros.

Los avances recientes en nuestra comprensión de la biología del DIV han llevado a un mayor interés en el desarrollo de nuevos tratamientos biológicos destinados a la regeneración de diferentes estructuras (9,10) y también del DIV (11-15). Igualmente, se usan métodos descompresivos, como el láser, que ayudan a la descompresión y eliminación de la hernia (4,11-22).

Los factores de crecimiento (PRP), la terapia génica, el trasplante de células madre y la ingeniería de tejidos basada en biomateriales podrían apoyar la regeneración del DIV superando la limitación del mecanismo de autorregeneración. Entre las terapias biológicas actuales, está surgiendo una estrategia mínimamente invasiva que consiste en la infiltración de PRP, un enfoque terapéutico seguro y eficaz para otras afecciones degenerativas musculoesqueléticas (9-13). Se trata de un método clínicamente prometedor en discos degenerados y lesionados. El método se ha aplicado con éxito en estructuras donde el colágeno tiene un papel principal, tales como desgarros del manguito rotador, epicondilitis del codo, ligamento cruzado anterior, etc. (10). Nosotros hemos publicado buenos resultados en el tratamiento de la HD con la administración de PRP epidural e intradiscal (11).

En el DIV podemos diferenciar histológicamente tres regiones: las placas terminales vertebrales (*endplates*), el anillo fibroso (AF) y el núcleo pulposo (NP). El NP es la región gelatinosa central que consta de una población celular escasa dentro de una matriz extracelular hidratada compleja de fibras de colágeno y proteoglicanos hidrófilos. La degeneración del DIV se acompaña de cambios estructurales complejos que comprometen la biomecánica de la unidad funcional vertebral, involucrando en un segundo tiempo al complejo articular posterior vertebral, ligamentos, fascias, tendones, músculos, y posteriormente a otras estructuras biomecánicas más lejanas (2-4).

Las terapias biológicas para la reparación del DIV y las tecnologías de ingeniería de tejidos han sido objeto de una intensa investigación y los resultados son prometedores (8-14). El PRP se postula como una técnica ventajosa, principalmente debido a la facilidad en su obtención y preparación autóloga en entornos clínicos, así como su bajo precio y su capacidad antinflamatoria y bactericida. El PRP contiene factores de crecimiento biológicos capaces de estimular el crecimiento y la proliferación celular. Los experimentos *in vitro* han demostrado que el PRP puede promover eficazmente la proliferación de las células del disco intervertebral animal y el metabolismo de la matriz extracelular (11). El PRP se ha estudiado en modelos animales con resultados satisfactorios que podrían extrapolar su uso en modelos humanos, como es el caso del tratamiento en discos degenerados en conejos (11). Hay resultados muy prometedores, pero quedan dudas sobre la evolución de la restauración a lo largo del tiempo, el papel de las citocinas del PRP, así como el modo de uso y la sistemática de inyección en el DIV (11-14).

La descompresión y antinflamación con láser (PLLD) (15) basa su fundamento en la reducción de la presión intradiscal y el tejido productor de mediadores inflamatorios, que se consigue

El tratamiento de la hernia discal de forma combinada con láser + PRP es una modalidad de tratamiento novedosa, segura y eficaz

reduciendo el volumen del DIV mediante eliminación de una parte del núcleo pulposo por medio de un efecto fototérmico. Es un método de bajo riesgo, ya que el canal espinal no debe abrirse y el tejido circundante no se daña ni se elimina. El procedimiento se realiza bajo anestesia local, lo que permite la retroalimentación del paciente durante el tratamiento, evitando posibles lesiones neurológicas. Se requiere fluoroscopia para el posicionamiento de la fibra láser y monitorización durante todo el procedimiento. La energía láser emitida en la punta de una fibra óptica es óptima para esta indicación (11-22).

En nuestra práctica usamos indistintamente el láser eutérmico de 2100 nm y el de alta temperatura, con una longitud de onda de 1400 nm (Figura 1).

El objetivo principal de este estudio en el que presentamos nuestra experiencia en el tratamiento del dolor discogénico cervical con láser más PRP en el mismo acto en práctica clínica habitual ha sido evaluar la analgesia en la descompresión y desinflamación del DIV con láser más PRP en la patología producida por la HD cervical.

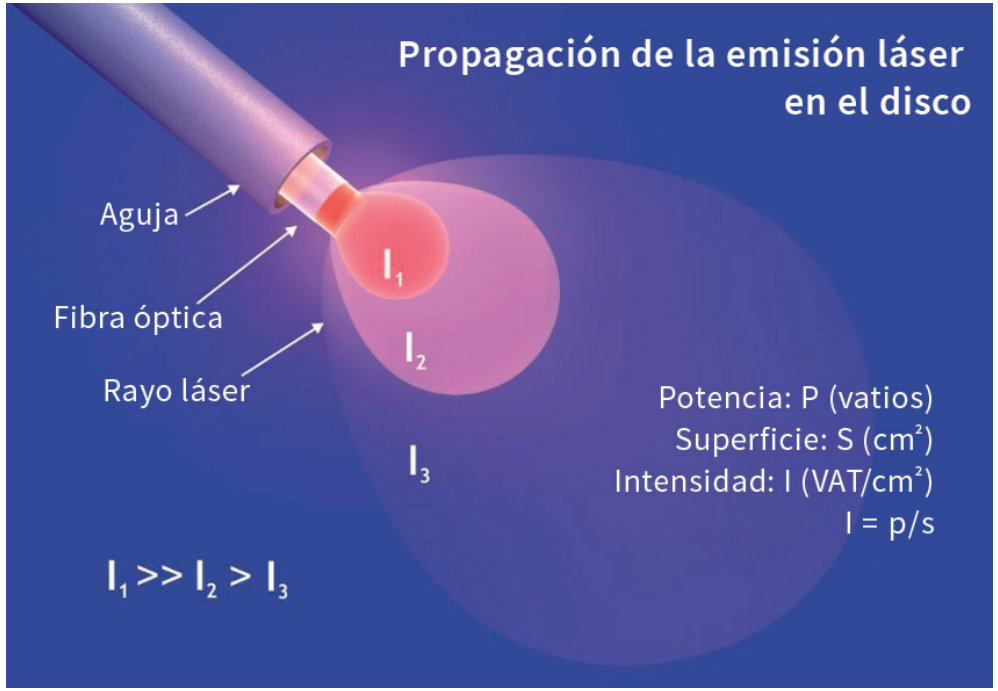

Figura 1. Principio físico del láser.

Métodos

El presente artículo es un estudio retrospectivo realizado en el Complejo Hospitalario Universitario Puerta del Mar de Cádiz (España), desde marzo de 2020 hasta marzo de 2023, con el objetivo de mostrar nuestros resultados del seguimiento de un año de los pacientes tratados con nuestro protocolo de láser + PRP intradiscal, en pacientes con dolor cervical radicular debido a HD cervical.

El protocolo utilizado es el vigente en la Unidad del Dolor del mencionado hospital. El análisis de los datos se realizó de acuerdo con las normas éticas de la Declaración de Helsinki de 1964. Todos los datos se mantuvieron confidenciales y se preservó de forma verbal el anonimato de los pacientes. El consentimiento se tomó previamente de todos los pacientes incluidos.

Ensayo abierto, retrospectivo, unicéntrico, no comparativo. Se han tratado 18 pacientes (6 hombres y 12 mujeres), entre 33 y 76 años, que fueron diagnosticados de dolor discogénico cervical en un solo nivel vertebral, por medios clínicos y resonancia magnética (RM) y exclusión de otras causas. Los criterios de inclusión fueron: hernia discal contenida de grado de Pfirmann 1-3, síntomas recurrentes resistentes al tratamiento farmacológico (analgésicos y antinflamatorios) durante 1 mes, con ninguna o mínima reducción del dolor después de 4 semanas de fisioterapia y sin beneficios de 1 sesión de tratamiento epidural con PRP y anestesia local, RM positiva al mismo nivel metamérico y enviados a nuestra unidad desde los Servicios de Atención Primaria, Neurocirugía, Traumatología o Rehabilitación. No fueron incluidos los pacientes con hernia extruida, problemas de coagulación, infección general o en el lugar de la punción, espondilolistesis, fracturas vertebrales, estenosis de canal o síntomas neurológicos no congruentes con hernia discal.

Todos los pacientes fueron tratados en el nivel en el cual presentaban una imagen de protrusión o hernia discal concordante con la exploración clínica y confirmado con RM. El protocolo de tratamiento fue: inicialmente a todos los pacientes se les administró 5 ml PRP por vía epidural, los pacientes que no mejoraron su

VAS más de 50 % al mes fueron incluidos a una sesión de láser + 2-3 ml de PRP intradiscal en el nivel afectado (Figura 2). El dolor se midió con la escala VAS (0-10) y la funcionalidad con el índice de Oswestry (ODI) (0-100).

El análisis estadístico aplicado fue la comparación intrasujeto con la prueba de la t de Student pareada.

Técnica de elaboración del PRP

Para la elaboración del PRP usamos el kit pro-pro-kit 30 ml de GregoPain®. Se extrajeron 3 ml de citrato sódico al 3,2 % en una jeringa de 30 ml. Se extrajo sangre del paciente hasta completar los 30 ml de mezcla (27 + 3). Se introdujeron en el dispositivo colector atravesando la goma con una aguja 18 G, contactando la punta de la aguja con el interior para evitar la hemólisis mediante técnica cerrada. Se introdujo en la centrífuga con un contrapeso en el vaso contrario y se centrifugó durante 5 minutos. Se extrajo el dispositivo, se le sacó el tapón inferior y se le adaptó el tornillo empujador. Se giró en sentido de la aguja del reloj hasta que el borde superior del plasma alcanzó el borde superior del kit. Se abrió el tapón y se adaptó la jeringa de 20 ml al kit. Se giró nuevamente el tornillo mientras se llenaba la jeringa de 20 ml hasta que el borde superior de los glóbulos rojos alcanzó la señal de 6 ml. Se retiró la jeringa de 20 ml y se acopló la de 10 ml. Se repitió el procedimiento hasta llenar los 6 ml de PRP o hasta que los glóbulos blancos alcanzaron el borde superior del kit.

Técnica de aplicación del láser

En quirófano, en condiciones estrictas de asepsia, tras antibioterapia profiláctica (1 g de cefazolina i.v.), y control RX (AP y L), mediante acceso percutáneo en el lado derecho o izquierdo, con el paciente en decúbito supino y cabeza extendida. Se aplico presión en el músculo esternocleidomastoideo tirando del mismo con el dedo índice de la mano izquierda para desplazar el paquete vascular hacia abajo y desplazando la tráquea hacia arriba con el dedo corazón. Una vez medida la fibra para que sobresalga 0,2 cm de la punta de la aguja, y asegurada esta posición con una válvula de freno *ad hoc*, se introdujo una cánula 21 G en túnel visión y, a través de esta, se introdujo la fibra láser, previamente medida. Se comprobó la ubicación de la punta de la aguja para que estuviera lo más cercana posible al centro del disco y por esta se introdujo la fibra óptica que emitió el rayo láser.

Figura 2. Técnica para el disco intervertebral cervical.

Empleamos indistintamente 2 tipos de láser emisión de la fuente Ho: YAG longitud de onda 2100 nm, de baja potencia 2,1 W y a baja temperatura 45 °C, o el láser de longitud de onda 1400 nm en dos sesiones de 100 julios cada una, tras 3 fases de energía se produjo una licuefacción del núcleo pulposo con la consiguiente reducción aproximada del 15 % del volumen del DIV sin vaporización ni carbonización. Es un procedimiento seguro al limitarse la energía a 0,3 mm alrededor de la punta de la fibra. Al acabar el tratamiento, y mientras se retiraba la aguja, se administraron 2-3 ml de PRP en el DIV.

Todos los procedimientos se hicieron con anestesia local. Al acabar los pacientes fueron remitidos a la sala de recuperación postanestésica y dados de alta en el mismo día. No encontramos diferencias en los resultados independientemente del modelo de láser usado.

Resultados

Se han tratado 18 pacientes (6 hombres y 12 mujeres), en pacientes entre 33 y 76 años, en los niveles descritos en la Tabla I.

El VAS basal fue de 6,1 ± 0,5; a los 2 meses de 2,3 ± 0,7 (p = 0,000); a los 6 meses 1,8 ± 0,80 (p = 0,000) y a los 12 meses de 2,6 ± 0,7 (p = 0,000) (Tablas II, III y Figura 3).

El ODI inicial fue de 41,50 ± 9,1; a los 2 meses de 27,05 ± 5,4 (p = 0,100); de 26 ± 5,3 a los 6 meses (p = 0,016) y de 20,2 ± 8,2 a los 12 meses (p = 0,000) (Tablas IV, V y Figura 4).

Los pacientes fueron considerados éxito cuando reportaron al menos un 50 % de mejora en el VAS y una disminución del 30 % en el ODI, a los 12 meses tras el tratamiento, lo cual se consiguió en el 76 % de los pacientes; el 15 % se aliviaron, pero sin llegar al nivel establecido; el 9 % no consiguieron ningún alivio. Ningún paciente empeoró tras el tratamiento. El 76 % de los pacientes dejó de tomar analgésicos, el 21 % redujo la toma, el 4 % continuó el mismo tratamiento farmacológico con analgésicos (Tabla VI y Figura 5).

Los efectos secundarios se muestran en la Tabla VII y la Figura 6.

Discusión

La hernia de disco (HD) es la causa más común de dolor cervical y frecuentemente conduce a la cirugía vertebral. La cirugía todavía se considera un método terapéutico estándar para los pacientes afectados (3,4). Las intervenciones menos invasivas, como la descompresión percutánea del disco láser (PLLD), la inyección intradiscal de ozono u otros fármacos, y la cirugía endoscópica, se van prefiriendo a la cirugía por sus menores efectos secundarios, e incluso mayor eficacia en pacientes bien seleccionados (4). Estos tratamientos han arrojado resultados muy diferentes según los autores consultados. Teniendo en cuenta la recuperación más rápida y los menores costos de estos métodos, se cree que los enfoques menos invasivos serán los más utilizados en el futuro (11,17).

La descompresión y desinflamación percutánea del disco con láser (PLDD) es un método cada vez más utilizado en el tratamiento de la HD con radiculopatía. PLDD es una forma de descomprimir la raíz nerviosa comprometida mediante el uso de energía láser para eliminar un pequeño volumen del núcleo pulposo con la consiguiente reducción de la presión y la inflamación en DIV. La disminución de la presión intradiscal retrae el tejido herniado de la raíz nerviosa comprometida y, por lo tanto, reduce la presión sobre la raíz nerviosa y disminuye la cantidad de tejido productor de mediadores inflamatorios (17-22). El procedimiento no requiere hospitalización ni anestesia general y, por lo tanto, tiene menores costes y efectos secundarios que otros tratamientos y por supuesto que la cirugía (17).

Tabla I. Niveles tratados.

Nivel	%
C3-C4	2
C4-C5	4
C5-C6	7
C6-C7	5

Tabla II. Cambios en la medición de dolor con el VAS.

VAS inicial: media 6,1 (DT 0,5)
VAS 2 meses: media 2,3 (DT 0,7)
VAS 6 meses: media 1,8 (DT 0,8)
VAS 12 meses: media 2,6 (DT 0,7)

p = 0,000.

Tabla III. Significancia estadística en el cambio intrasujeto en el tiempo en el dolor medido con el VAS.

VAS inicial-2 meses	p = 0,000
VAS 2 meses- 6 meses	p = 0,000
VAS 6 meses-12 meses	p = 0,005
VAS inicial-12 meses	p = 0,000

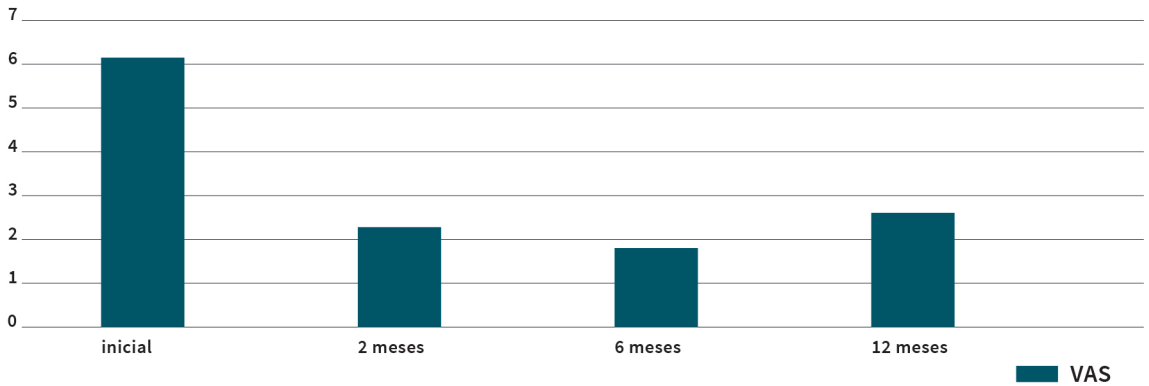

Figura 3. Evolución del VAS en el tiempo.

Varios estudios de tratamiento de la HD con láser (18) han demostrado disminución del VAS y del ODI y del tamaño de la HD en RM, resultados que al igual que en nuestro estudio se ha prolongado en el tiempo, este resultado supera a los tratamientos con radiofrecuencia (19-22).

Se han publicado buenos resultados con el uso del láser en HD, aunque con una técnica y objetivo diferentes a nuestro estudio (21). Estos autores han encontrado que la anuloplastia con radiofrecuencia (IDRA) es un tratamiento razonable para pacientes cuidadosamente seleccionados con dolor lumbar irradiado de origen discogénico, pero que la anuloplastia transforaminal con láser (TFLA), que se puede utilizar tanto intradiscal como extradiscalmente, podría ser superior a IDRA (21).

También se ha comparado el láser con el tratamiento con ozono intradiscal. Este podría ser un método eficaz y rentable para el tratamiento de pacientes con dolor de espalda discogénico (6,23-25). Igualmente, se ha comprobado la efectividad de la inyección intradiscal de etanol gelificado radiopaco (DiscoGel®) *versus* descompresión percutánea del disco láser en pacientes con dolor lumbar radicular crónico (26). Ambas técnicas fueron equivalentes en la reducción del dolor, la tasa de progresión a tratamientos secundarios o cirugía fue igual en los dos grupos.

La mayoría de las publicaciones consultadas tratan la HD con modalidades únicas (láser, ozono alcohol gelificado, y otros) demostrando una eficacia importante (4). Nuestros resultados con un tratamiento combinado han obtenido excelentes resultados en muchos casos superiores a las técnicas unimodales ya descritas; obviamente se requieren más estudios similares y comparativos para confirmar este hallazgo.

Para el tratamiento, elegimos el sistema Discolux®, que emplea una tecnología que permite liberar un tren de impulsos de potencia reducida y de baja frecuencia, concentrando la energía a baja temperatura en un área muy definida, reduciendo la posibilidad de daño nervioso medular dada la dirección hacia posterior de la fibra, ya que la luz generada por el láser Discolux® no se propaga con un haz rectilíneo, sino que penetra más allá del terminal de la fibra óptica durante solo 0,033 cm. La técnica, gracias a los bajos niveles de potencia necesarios para la licuefacción, limita la acción térmica a un área de pocos milímetros en torno a la fibra óptica, suficientes para su acción de licuefacción y con niveles de potencia de trabajo seguros que evitan los riesgos potenciales de discitis térmica o daño medular, dado que la temperatura del área de acción del láser de holmio no supera los 45 °C, garantizando así la seguridad del tratamiento y evitando lesiones accidentales en las estructuras adyacentes al área del núcleo pulposo tratado. En la mitad de los pacientes hemos empleado también el láser díodo sistema Pioon® de alta temperatura con resultados similares de eficacia y seguridad.

La mayoría de los estudios publicados han aplicado inyecciones de PRP para la osteoartritis de rodilla y otros procesos inflamatorios, pero hay muy pocos estudios sobre de su eficacia para el dolor cervical. Los estudios publicados demuestran un creciente interés en las inyecciones de PRP para el tratamiento del dolor de espalda, con el número de estudios clínicos publicados, aumentando en los últimos años (5,7-14). Nosotros hemos publicado resultados muy prometedores (11).

Tabla IV. Cambios en la medición de la capacidad funcional con el ODI.

ODI inicial: media 41,50 (DT 9,1)
ODI 2 meses: media 27,05(DT 5,4)
ODI 6 meses: media 26,00 (DT 5,3)
ODI 12 meses: media 20,2 (DT 8,2)

Tabla V. Significancia estadística en el cambio intrasujeto en el tiempo en ODI.

ODI inicial-2 meses	$p = 0,000$
ODI 2 meses-6 meses	$p = 0,010$
ODI 6 meses-12 meses	$p = 0,016$
ODI inicial-12 meses	$p = 0,000$

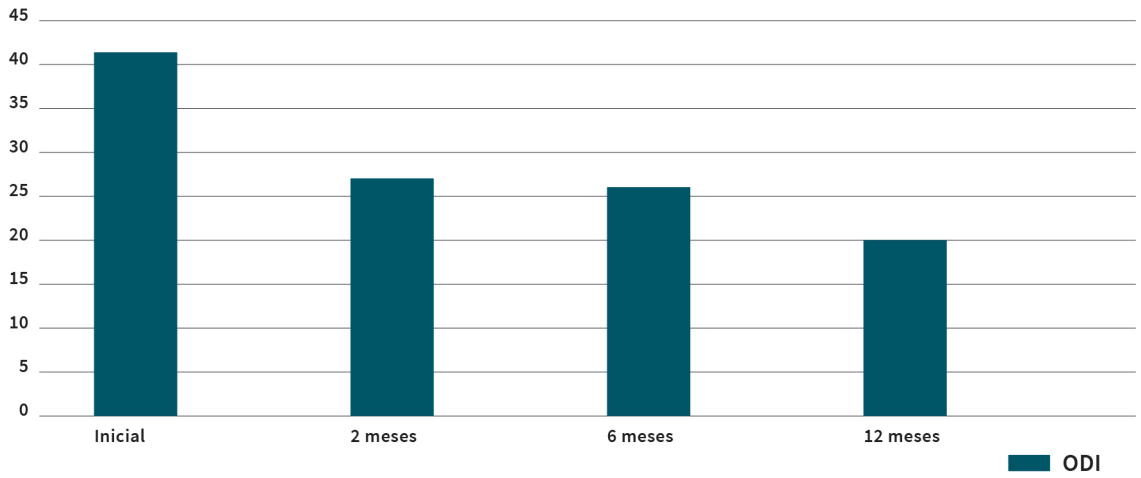

Figura 4. Evolución del ODI en el tiempo.

La permanencia de fibroblastos vitales es esencial para evitar que el disco evolucione rápidamente hacia un colapso. El objetivo es que los fibroblastos residuales, una vez que se haya resuelto el estrés térmico, puedan desarrollarse hacia una hiperplasia compensatoria destinada a restaurar el tejido eliminado, lo cual potenciamos en el PRP (27). Pocos estudios clínicos se han publicado con inyecciones de PRP como terapia para el dolor cervical discogénico, pero todos han descrito buenos resultados en general. Una ventaja importante es que no se producen efectos secundarios importantes, aparte de algunos efectos secundarios temporales (dolor en el lugar de la inyección o similares), ninguno de los estudios informó de eventos adversos graves o complicaciones resultantes de las inyecciones y tampoco los tuvimos nosotros en nuestro estudio. Debido a que el PRP autólogo se obtiene de la propia sangre del paciente, la terapia PRP conlleva bajos riesgos de infección o reacción alérgica. Además, se sabe que el PRP tiene propiedades antimicrobianas, lo que a su vez podría reducir el riesgo de infección postquirúrgica y antinflamatorias (28).

Nuestros resultados con la terapia de PRP epidural e intradiscal han demostrado mejoras notables y significativas en la intensidad del dolor medido con el VAS y mejoras en la capacidad funcional medidas con el ODI (11). Los efectos clínicamente beneficiosos han permitido a los pacientes volver a la actividad física normal en nuestros pacientes. El número de inyecciones (individuales o en múltiples niveles), el volumen de PRP inyectado (1-5 ml), el volumen sanguíneo completo inicial (9-20 ml) y los periodos de seguimiento son diferentes en los estudios consultados; además en ninguno de ellos se aplicaba un tratamiento concomitante epidural y paravertebral. Los procedimientos de producción del PRP utilizados en los estudios publicados son similares al nuestro.

A pesar de que la aplicación clínica de la inyección de PRP para DIV degenerados está ganando popularidad, un aspecto importante que debe considerarse es la edad de la población objetivo; nuestros pacientes con un rango de edad de 33 a 76 años demuestran que el tratamiento puede ser útil prácticamente en cualquier edad. El impacto de la edad en la eficacia de las inyecciones de factores de crecimiento se discute ampliamente en este estudio (13). Un bajo número de células funcionales en los DIV de pacientes mayores podría obstaculizar la eficacia de las inyecciones de PRP. Aunque esto no lo hemos observado nosotros, parece lógico que la terapia PRP será más eficiente si se aplica antes de que la degeneración del DIV llegue a una etapa avanzada, por lo cual nuestra práctica es aplicarla lo antes posible. Otro posible enfoque será en el futuro el uso de PRP en combinación con terapia celular, como el uso de células madre de núcleo pulposo.

Nuestro procedimiento es ambulatorio y rápido (alrededor de 30 minutos). Ningún paciente requirió hospitalización de más de 6 horas tras la intervención. Todos los pacientes tuvie-

Tabla VI. Alivio global. Al menos un 50 % de mejora en la puntuación del dolor (VAS) y una disminución del 30 % en el Índice de Discapacidad de Oswestry (ODI), a los 12 meses.

Éxito	%
Excelente	76
Bueno	21
Sin alivio	4

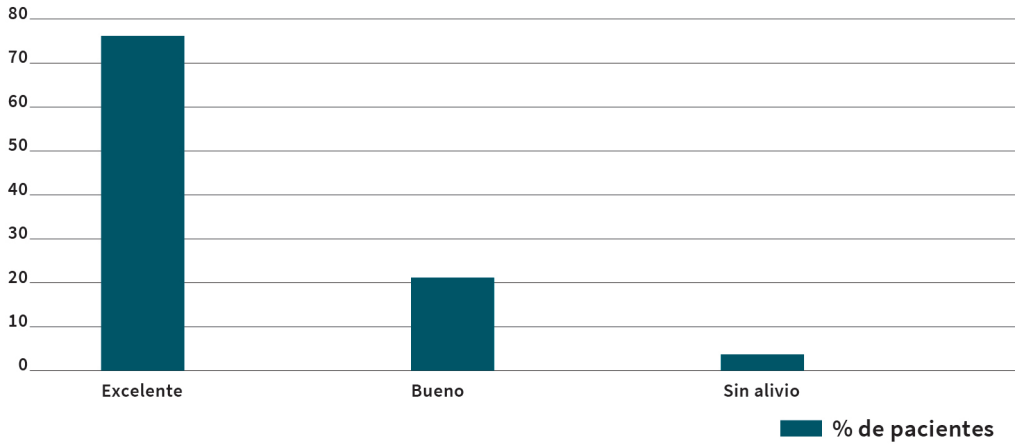

Figura 5. Alivio global a los 12 meses.

ron una rápida recuperación, disminuyendo el dolor en el curso de la semana posterior al tratamiento.

La rentabilidad de la terapia PRP sigue siendo controvertida; aunque es más caro que las inyecciones de esteroides cuando se utiliza a corto plazo, es potencialmente menos costoso cuando se utiliza para el tratamiento a largo plazo (18). En nuestro método no tiene sentido la administración intradiscal de corticoide. Por otro lado, la terapia PRP es ampliamente descrita como rentable por su naturaleza autóloga, fácil preparación y alta disponibilidad como tratamiento de los procesos inflamatorios de la artrosis (10). En nuestro caso, el tratamiento completo láser + PRP es inferior a los 3000 € por paciente.

Evidentemente nuestro estudio tiene la debilidad de no haber incluido un grupo placebo, ni un grupo de control, lo que no hemos hecho porque no era el objetivo del estudio, ya que nuestro objetivo ha sido informar de los resultados de nuestra práctica clínica habitual.

En el futuro de la terapia combinada láser + PRP hay que incluir la realización de ensayos clínicos aleatorizados, controlados para proporcionar evidencia de mayor calidad. Hasta donde sabemos, no se ha publicado ningún estudio controlado aleatorizado sobre la eficacia de láser + PRP en el dolor producido por la HD cervical.

Se necesita más investigación para averiguar los efectos a largo plazo de la aplicación de láser + PRP, incluyendo posibles efectos adversos, durante periodos de seguimiento más largos. Una posible dirección clínica futura sería comparar regímenes de láser con y sin PRP dentro del mismo estudio. Otros aspectos como el tipo de láser, su onda y cantidad de energía administrada, así como la temperatura alcanzada dentro del disco, y también el método de preparación de PRP, incluyendo el volumen, concentración plaquetaria, composición PRP y cantidad de PRP inyectado deben ser investigados más a fondo. La investigación adicional sobre los aspectos anteriores será ventajosa para los futuros estudios, al proporcionar una mejor orientación e indicaciones para determinar los planes de tratamiento individuales basados en el tipo paciente y, por lo tanto, mejores resultados clínicos.

Nuestros resultados son alentadores a los 2, 6 y 12 meses del tratamiento, utilizando estrictos criterios categóricos de diag-

Tabla VII. Efectos secundarios.

Dolor intenso tras la intervención que fue cediendo a lo largo del primer mes	8 %
Dolor durante neuropático la intervención	2 %
Reintervenciones en el mismo nivel	6 %
Taquicardia	4 %
Hipotensión arterial	1 %
Náuseas	0,2 %
Daño neurológico	0 %
Discitis	0 %
Infección de la zona de punción	0 %
Hemorragia de la zona de punción	0 %

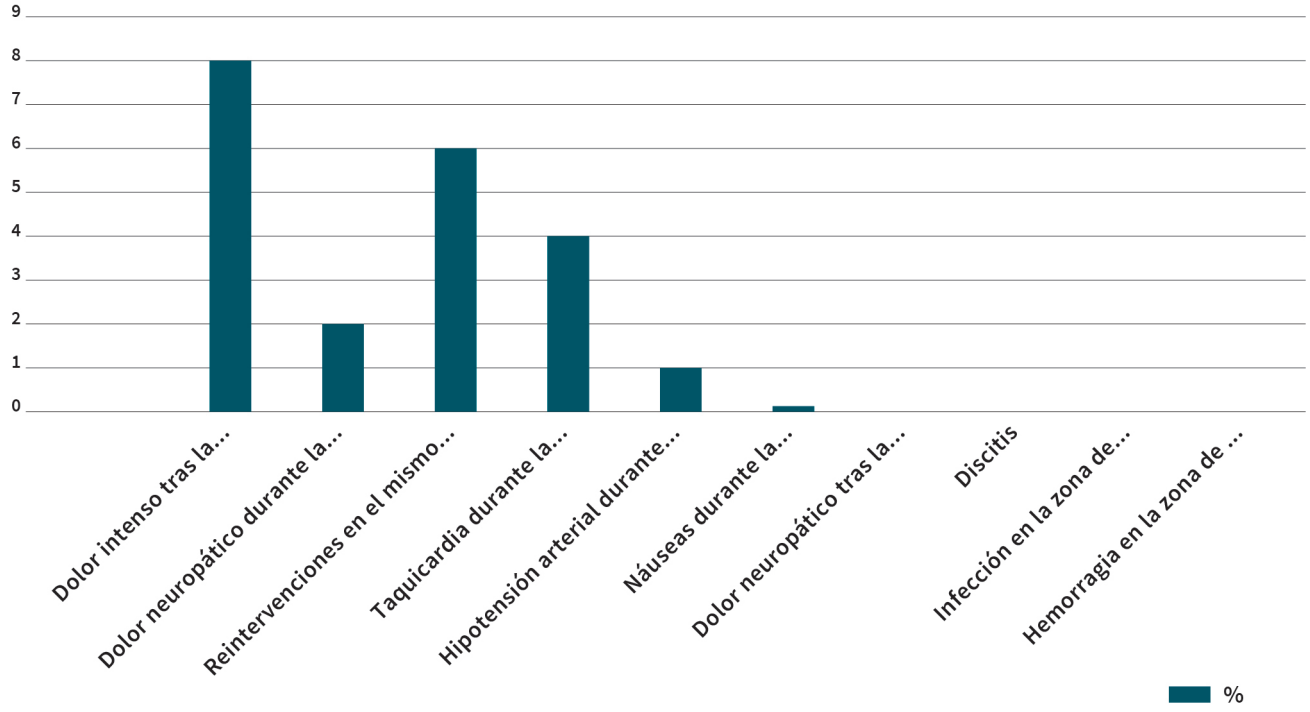

Figura 6. Efectos secundarios durante el tratamiento o a los 12 meses.

nóstico, para el uso de láser + PRP intradiscal como tratamiento para el dolor cervical discogénico. A los 12 meses tras el tratamiento, se consiguió un alivio excelente en el 76 % de los pacientes. Ningún paciente empeoró tras el tratamiento. El 76 % de los pacientes dejó de tomar analgésicos a causa de dolor cervical. Se necesitan ensayos aleatorizados controlados con placebo para confirmar la eficacia de este tratamiento.

La terapia láser + PRP sin duda ofrece nuevas, prometedoras e interesantes perspectivas para el tratamiento de la enfermedad degenerativa del disco. Nuestros resultados son alentadores a los 2, 6 y 12 meses, utilizando estrictos criterios categóricos de diagnóstico, para el uso de láser + PRP intradiscal como tratamiento para el dolor cervical discogénico.

Conclusiones

El tiramiento de la HD cervical de forma combinada con láser + PRP es una modalidad de tratamiento novedosa, segura, eficaz y factible, y se muestra como una terapia potente para el tratamiento del dolor discogénico por HD. Se necesitan ensayos aleatorizados controlados con placebo para evaluar aún más la eficacia de este tratamiento.

Reconocimientos

Los autores desean agradecer a todo el personal de la Unidad del Dolor del Complejo Hospitalario de Puerta del Mar, por su ayuda y asistencia durante los tratamientos.

Conflicto de intereses

No hay conflicto de intereses relevante para este artículo.

Financiación

No se han recibido fondos que declarar.

BIBLIOGRAFÍA

1. Wang Y, Videman T, Battie MC. ISSLS prize winner: lumbar vertebral endplate lesions: associations with disc degeneration and back pain history. Spine (Phila Pa 1976). 2012;37:1490-6. DOI: 10.1097/BRS.0b013e3182608ac4.
2. Walker BF. The prevalence of low back pain: a systematic review of the literature from 1966 to 1998. J Spinal Disord. 2000;13:205-17. DOI: 10.1097/00002517-200006000-00003.
3. Olmarker K. Back pain and disc degeneration: are they really linked? In: The Intervertebral Disc. Vienna, Austria: Springer; 2014. p. 261-75.
4. Manchikanti L, Benyamin R, Helm S, Hirsch JA. Evidence-based medicine, systematic reviews, and guidelines in interventional pain management: part 3: systematic reviews and meta-analyses of randomized trials. Pain Physician. 2009;12(1):35-72. DOI: 10.36076/ppj.2009/12/35.
5. Peng B, Pang X, Wu Y, Zhao C, Song X. A randomized placebo-controlled trial of intradiscal methylene blue injection for the treatment of chronic discogenic low back pain. Pain 2010;149;124-9. DOI: 10.1016/j.pain.2010.01.021.
6. Torres LM, Terrero MJ, Vidal M, Aragón F, Martínez J. Discolisis con O3 intradiscal en el tratamiento de la ciática por hernia discal. Seguimiento de 100 pacientes en 24 meses. Rev Soc Esp Dolor. 2009;16:147-52. DOI: 10.1016/S1134-8046(09)71006-7.
7. Bellini M, Romano D, Arrigucci U, Bracco S, Cerase A. Percutaneous treatment of lumbar and cervical intervertebral disc herniations with radiopaque gelified ethanol (RGE): clinical and morphostructural changes in our experience. J Vasc Intervent Radiol. 2013;24: S33. DOI: 10.1016/j.jvir.2013.01.486. DOI: 10.1016/j.jvir.2013.01.486.
8. Migliorini F, Rath B, Tingart M, Baroncini A, Quack V, Eschweiler J. Autogenic mesenchymal stem cells for intervertebral disc regeneration. Int Orthop. 2019;43(4):1027-36. DOI: 10.1007/s00264-018-4218-y.
9. Anitua E. Plasma rich in growth factors: preliminary results of use in the preparation of future sites for implants. Int J Oral Maxillofac Implants. 1999;14:529-35.
10. Padilla S, Sanchez M, Orive G, Anitua E. Human-based biological and biomimetic autologous therapies for

musculoskeletal tissue regeneration. Trends Biotechnol. 2017;35:192-202. DOI: 10.1016/j.tibtech.2016.09.008.
11. Torres Morera L, García-Palacios M, Benítez Pareja D, Eizaga Rebollar R, López López J, Sánchez de las Matas R, et al. Tratamiento con la administración intradiscal de plasma rico en plaquetas para dolor crónico discogénico cervical y lumbar. MPJ. 2021;1:123-30. DOI: 1020986/mpj20211001/2021.
12. Obata S, Akeda K, Imanishi T, Masuda K, Bae W, Morimoto R, et al. Effect of autologous platelet-rich plasma-releasate on intervertebral disc degeneration in the rabbit anular puncture model: a preclinical study. Arthritis Res Ther. 2012;14:R241. DOI: 10.1186/ar4084.
13. Wang SZ, Rui YF, Tan Q, Wang C. Enhancing intervertebral disc repair and regeneration through biology: platelet-rich plasma as an alternative strategy. Arthritis Res Ther. 2013;15:220. DOI: 10.1186/ar4353.
14. Gullung GB, Woodall JW, Tucci MA, James J, Black DA, McGuire RA. Platelet-rich plasma effects on degenerative disc disease: analysis of histology and imaging in an ani- mal model. Evid Based Spine Care J. 2011;2(4):13-8. DOI: 10.1055/s-0031-1274752.
15. Singh V, Manchikanti L, Calodney AK, Staats PS, Falco FJ, Caraway DL, et al. Percutaneous lumbar laser disc decompression: an update of current evidence. Pain Physician. 2013;16(2 Suppl):SE229-60. DOI: 10.36076/ppj.2013/16/SE229.
16. Ren L, Guo H, Zhang T, Han Z, Zhang L, Zeng Y. Efficacy evaluation of percutaneous laser disc decompression in the treatment of lumbar disc herniation. Photomed Laser Surg 2013;31(4):174-8. DOI: 10.1089/pho.2012.3402.
17. Choy DS. Percutaneous laser disc decompression (PLDD): twelve years' experience with 752 procedures in 518 patients. J Clin Laser Med Surg. 1998;16:325-31. DOI: 10.1089/clm.1998.16.325.
18. Filippiadis DK, Kelekis A. A review of percutaneous techniques for low back pain and neuralgia: current trends in epidural infiltrations, intervertebral disk and facet joint therapies. Br J Radiol. 2016;89:20150357. DOI: 10.1259/bjr.20150357.
19. Erginousakis D, Filippiadis DK, Malagari A, Kostakos A, Brountzos E, Kelekis NL, et al. Comparative prospective randomized study comparing conservative treatment and percutaneous disk decompression for treatment of intervertebral disk herniation. Radiology. 2011;260:487-93. DOI: 10.1148/radiol.11101094.
20. Gerszten PC, Smuck M, Rathmell JP, Simopoulos TT, Bhagia SM, Mocek CK, et al. Plasma disc decompression compared with fluoroscopy-guided transforaminal epidural steroid injections for symptomatic contained lumbar disc herniation: a prospective, randomized, controlled trial. J Neurosurg Spine. 2010;12:357-71. DOI: 10.3171/2009.10.SPINE09208.
21. Ökmen K, Metin Ökmen B. One-year follow-up results of intradiscal diode laser, radiofrequency, and pulsed radiofrequency therapies: a retrospective study. Lasers Med Sci. 2017;32:137-42. DOI: 10.1007/s10103-016-2095-4.
22. Park CH, Lee KK, Lee SH. Efficacy of transforaminal laser annuloplasty versus intradiscal radiofrequency annuloplasty for discogenic low back pain. Korean J Pain. 2019;32:113-9. DOI: 10.3344/kjp.2019.32.2.113.
23. Streitparth F, Walter T, Wonneberger U, Schnackenburg B, Philipp CM, Collettini F, et al. MR guidance and thermometry of percutaneous laser disc decompression in open MRI: an ex vivo study. Cardiovasc Intervent Radiol. 2014;37:777-83. DOI: 10.1007/s00270-013-0734-8.
24. Sato M, Ishihara M, Kikuchi M, Mochida J. The influence of Ho:YAG laser irradiation on intervertebral disc cells. Lasers Surg Med. 2011;43(9):921-6. DOI: 10.1002/lsm.21120.
25. Rahimzadeh P, Imani F, Ghahremani M, Faiz SHR. Comparison of percutaneous intradiscal ozone injection with laser disc decompression in discogenic low back pain. J Pain Res. 2018;11:1405-10. DOI: 10.2147/JPR.S164335.
26. Hashemi M, Dadkhah P, Taheri M, Katibeh P, Asadi S. Effectiveness of intradiscal injection of radiopaque gelified ethanol (DiscoGel®) versus percutaneous laser disc decompression in patients with chronic radicular low back pain. Korean J Pain. 2020;33:66-72. DOI: 10.3344/kjp.2020.33.1.66.
27. Mohammed S, Yu J. Platelet-rich plasma injections: an emerging therapy for chronic discogenic low back pain. J Spine Surg. 2018;4:115-22. DOI: 10.21037/jss.2018.03.04.

28. Fabbro MD, Bortolin M, Taschieri S, Ceci C, Weinstein RL. Antimicrobial properties of platelet-rich preparations. A systematic review of the current pre-clinical evidence. Platelets. 2016;27:276-85. DOI:10.3109/09537104.2015.1116686.